

新生豚にみられた先天性過骨症

Congenital Hyperostosis in a Newborn Pig

藍澤 重之¹, 新井 佐知子³, 伊東 正吾³, 代田 欣二^{1,2}

¹麻布大学生物科学総合研究所, ²同・獣医学部病理学研究室, ³同・獣医学部内科学第一研究室

Shigeyuki Aizawa¹, Sachiko Arai³, Seigo Ito³ and Kinji Shiota^{1,2}

¹ Research Institute of Biosciences, ² Laboratory of Veterinary Pathology and

³ Laboratory of Veterinary Internal Medicine I, School of Veterinary Medicine, Azabu University,
1-17-71 Fuchinobe, Chuo-ku Sagamihara, Kanagawa 252-5201, Japan

Abstract: Congenital hyperostosis is a rare disease of newborn pigs, characterized by thickening and sclerosis of the forelimbs. It has been suspected that it is inherited as an autosomal recessive trait, but the pathogenesis of the bone abnormalities has not been clarified. The lesions are characteristically localized in the limbs, and the radius and ulna are the most severely affected. We examined a female piglet who died right after delivery; the piglet showed thickening and sclerosis of the forelimbs, and the bone lesions were diagnosed as congenital hyperostosis. Histologically, fibrous trabecular bone proliferated radially and extended out from the surface of cortical bone of the swollen radius and ulna. The skeletal muscles around the bones showed degeneration and atrophy with fibrosis. No lesions were found in other bones and organs. For the differential diagnosis, congenital myopathy and pulmonary hypertrophic osteopathy were considered, but myopathy was excluded because of the lesion distribution and the absence of a primary structural abnormality of myofibrils, while pulmonary hypertrophic osteopathy was also excluded because of the different form of osteogenesis and the absence of a tumor in the thoracic cavity.

Key words: Bone, congenital hyperostosis, newborn pig, pathology

先天性過骨症は、新生豚でみられる稀な疾患で、1932年にWaltherら¹⁾によりはじめて報告された。本疾患は常染色体の劣性遺伝によるものと考えられているが、現在までに原因となる遺伝子、病変形成機序などは明らかにされていない。骨病変は四肢に限局し、腫脹・硬化が認められ、前肢、特に橈骨・尺骨で顕著で、片側性あるいは両側性に起こるとされている²⁾³⁾。罹患豚は死産となるか生後まもなく死亡する。また、類似の疾患として、ヒト、馬³⁾、猿⁴⁾、犬⁵⁾でも報告されている。

今回我々は、分娩直後に死亡した子豚に本症を認めたので、病理組織学的特徴を報告する。

症例報告

2009年5月、神奈川県A養豚場において、前肢の腫脹がみられる奇形豚が同腹の数頭に認められた。同農場では別の母豚からも同時期に同様の奇形豚が生まれていた。同腹子の中から分娩直後に死亡した雌の一头が、病理検索のため本研究室に搬入された。

肉眼的に両側の前肢に高度の硬化、腫脹が認められ、特に前腕部で顕著であった(Fig. 1)。また、肘関節の可動性は著しく低下していた。一方、上腕部の硬化、腫脹は軽度であり、後肢には異常を認めなかった。

同部を剥皮して観察すると、硬化および腫脹は橈

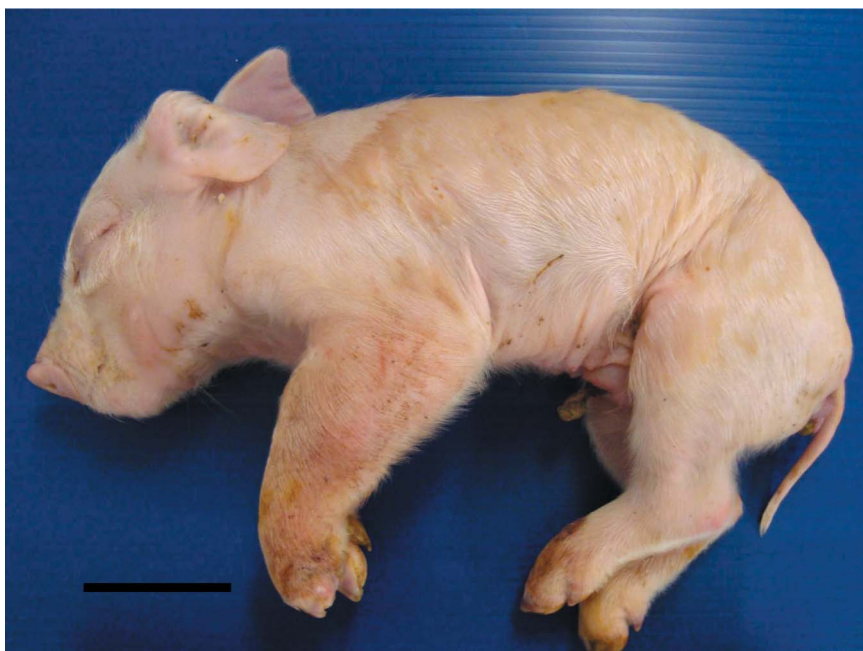

Fig. 1 Macroscopic appearance of the pig. Note marked swelling of the left foreleg. Bar = 50 mm

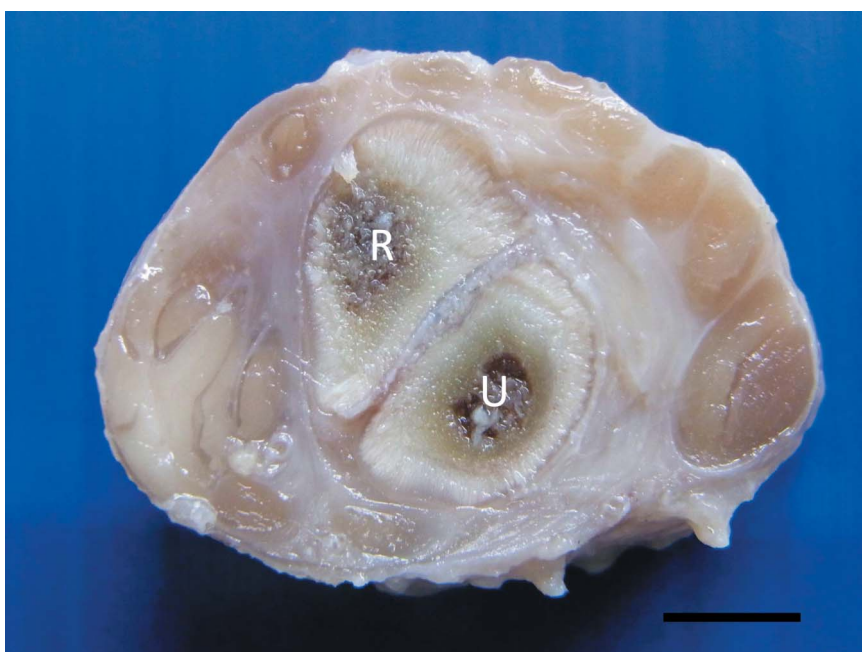


Fig. 2 The cross section of the radius (R) and ulna (U). Thickening of the radius and ulna with increased connective tissue around the bones. Bar = 5 mm

骨・尺骨周囲で顕著で、その部位の横断面では骨の腫脹、骨周囲の結合組織の著しい増生がみられた (Fig. 2)。

病変部を含む主要な骨と臓器を10%中性ホルマリン液で固定した後、定法に従いパラフィン包埋し、

3 μm に薄切し、ヘマトキシリン・エオジン染色 (HE) を行った。また、病変骨周囲の骨格筋の変性と結合組織の増生をみるためにマッソン・トリクローム染色を行った。細胞増殖の状態を検索するために抗増殖細胞核抗原 (PCNA) 抗体 (PC10; DAKO, Denmark;

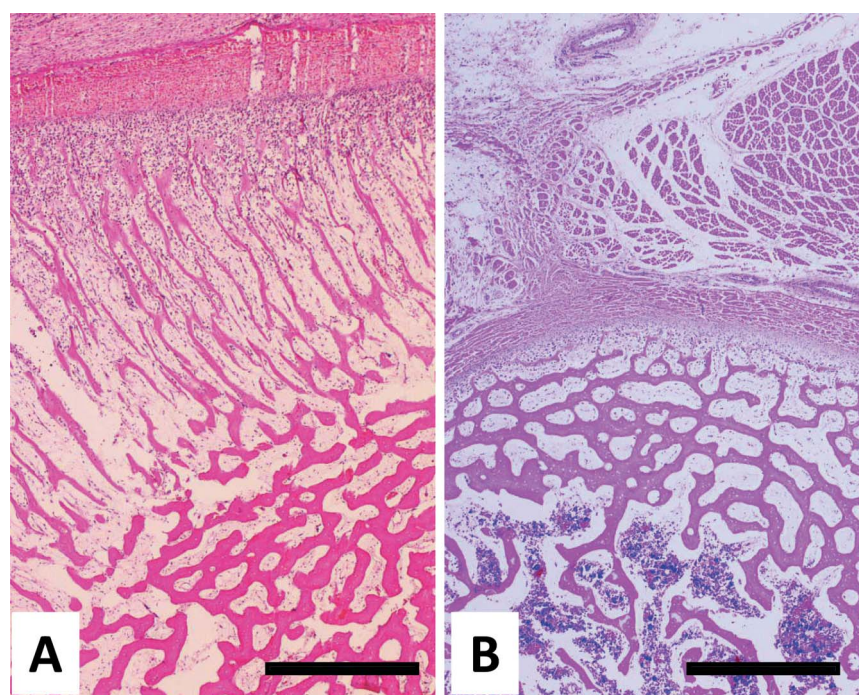


Fig. 3 Histologic appearances of the cross section of the radius and ulna of the present case (A) and a normal piglet (B). Fibrous trabecular bone radially extending out from the surface of the cortical bone and marked proliferation of osteoblasts under the thickened periosteum (A). HE stain. Bar = 250 μ m

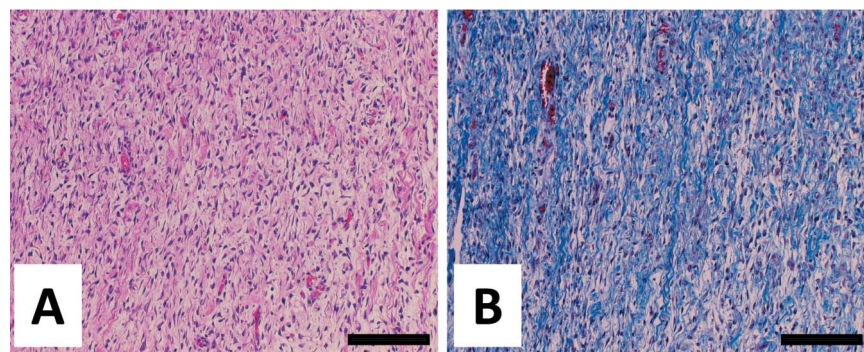


Fig. 4 Increased connective tissue around the radius. HE stain (A); Masson trichrome stain (B). Bar = 50 μ m

1:50) を一次抗体とし、ペルオキシダーゼ標識抗マウス IgG ポリクローナル抗体 (Histofine Simple Stain MAX-PRO(M); Nichirei, Tokyo, Japan) を使用して免疫染色を行った。発色基質として DAB (3,3'-diaminobenzidine) を使用し、核染色はマイヤーのヘマトキシンで行った。

組織学的に橈骨、尺骨周囲には線維性骨梁が骨芽細胞ないし未分化間葉系細胞の増殖を伴いながら皮質骨表面から外方へ放射状に伸長し、このため同日齢の正常豚と比べ、骨は著しく膨大化しており、骨

膜も肥厚していた (Fig. 3)。肉眼的に白色から灰白色に認められた骨周囲部では、線維芽細胞の増生、膠原線維の増生と水腫を認めた (Fig. 4)。橈骨・尺骨の周囲骨格筋は高度に萎縮し膠原線維に置換され、骨に近いほど顕著であった (Fig. 5)。また、上腕骨周囲の骨格筋にも軽度ではあるが、同様の筋萎縮がみられた。

免疫組織学的検索では、病変骨部において骨膜下の骨芽細胞の多くが PCNA 陽性を示した (Fig. 6)。また、対照とした同日齢の正常豚では同部位におけ

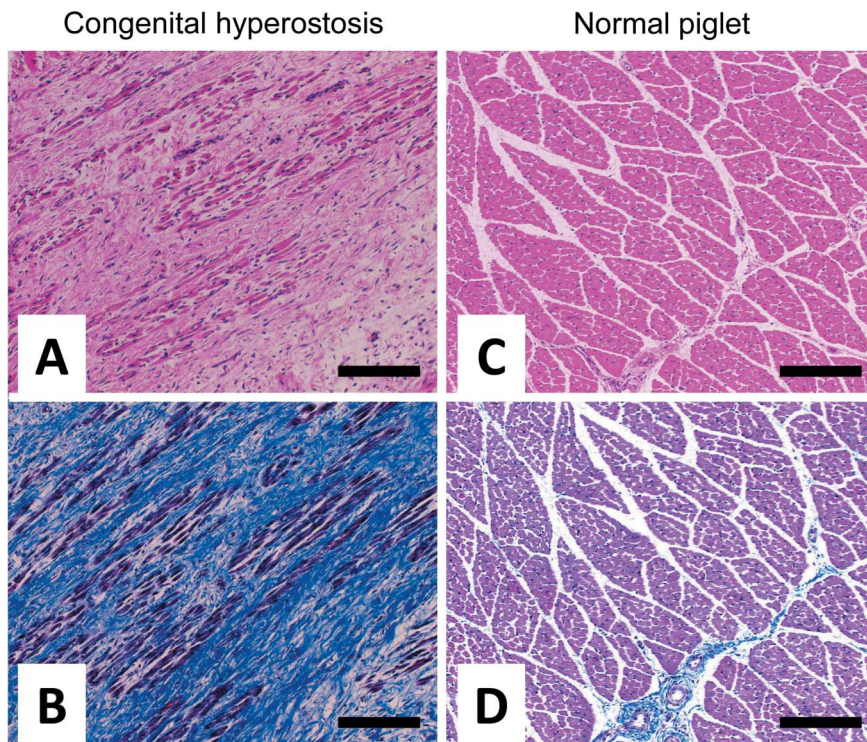


Fig. 5 The skeletal muscles around the radius of the present case (A, B) and the normal piglet (C, D). Note intense atrophy of the skeletal muscles with increased collagen fibers in the present case. HE stain (A, C) ; Masson's trichrome stain (B, D). Bar = 50 μ m

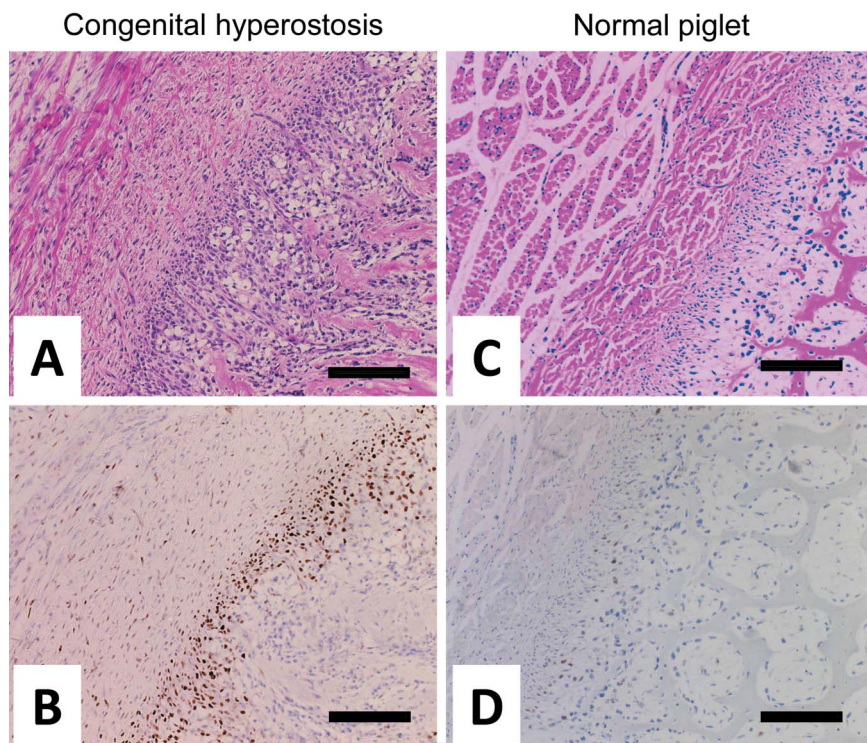


Fig. 6 Periosteum of the radius of the case (A, B) and the normal piglet (C, D). Marked thickening of the periosteum and proliferation of osteoblasts under the periosteum in the present case. HE stain (A, C); Immunostaining of proliferating cell nuclear antigen (B, D). Bar = 50 μ m

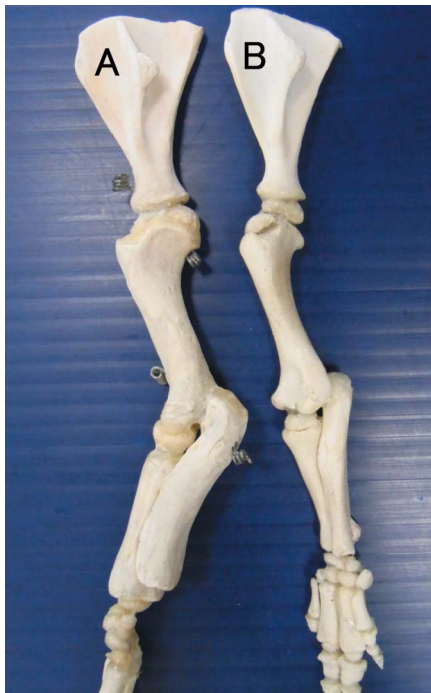

Fig. 7 Bone of the present case (A) and the normal piglet (B). Hypertrophy of the radius and ulna is prominent in comparison with the normal piglet. Bar = 30 mm

る PCNA 陽性率は極めて低く、病変部における骨芽細胞、間葉系細胞の増殖活性が著しく高いことが明らかであった。上腕骨にも軽度であるが同様の所見がみられた。

症例および同日齢の正常豚の左前肢を用いて、骨標本作製し骨の計測を行ったところ、本例では、正常豚と比べて明らかに橈骨・尺骨が肥大していた。上腕骨も軽度に肥大していたが、肩甲骨や中手骨では違いはみられなかった。また、上腕骨の骨幹と橈骨・尺骨の骨幹の接合部の直径比は本例で、約 1 : 1.6 であり、正常豚で 1 : 1.45 であった。(Fig. 7)

後肢やその他臓器には肉眼的、組織学的には著変は認められなかった。

考 察

本例では、筋萎縮を伴う骨の増生を特徴とする病変が前肢に限局し、体幹骨格筋には病変がみられないこと、他の骨に異常がみられないこと、組織所見が過去の報告例と一致することなどから、先天性過骨症と診断した¹⁾²⁾³⁾。

本症例の発生がみられた農場では、同時期に別の母豚からも同様の奇形豚が生まれている。過去の報告では繁殖に共通の種雄豚を用いた母豚から本例の子豚が生まれ、遺伝的因子が関与している可能性が示唆されている²⁾³⁾。先天異常は、薬剤、感染症、栄養障害などの循環要因により起こるもの、遺伝的要因のみによって起こるもの、その両方の相互作用により起こるものに分けられるが、本例は発生状況から過去の文献と同様に、遺伝的因子が強く関与している可能性があると考えられた⁶⁾。

組織学的に本例では骨周囲の骨格筋線維が瀰漫性に萎縮、線維化していたため、鑑別診断として筋線維の萎縮、線維化を特徴とする先天性筋症が考えられた。先天性筋症では、筋原線維の構造異常が認められ、四肢以外の体幹骨格筋においても筋組織の萎縮、線維化がみとめられる⁷⁾。しかし、本例では、骨周囲の筋原線維は萎縮・線維化しているものの、残存している筋原線維に構造異常はみられず、また病変は前肢に限局していたため、これを否定した。また、本例の筋組織の病変は骨周囲でより強くみられたことから、疾病の本質は骨の増殖性病変であり、周囲骨格筋の変化はそれに伴う二次的な変化と考えた。また、骨の肥厚は四肢に限局していたため、四肢を構成する管状骨の肥厚を特徴とする肺性肥大性骨症も鑑別診断の一つとして考えられる。肺性肥大性骨症では、胸腔の腫瘍病変が高頻度に認められ、発生機序は明らかにされていないが、肺循環の増大により四肢への血流が過剰となり、異常造骨が起こるとされている。この場合、造骨は不規則かつ様々な程度に起こるため、骨の表面は極めて粗造とされている⁷⁾。しかし本例では胸腔内に腫瘍病変は認められず、骨表面は粗造ではなく、造骨パターンは、骨膜下で増殖した骨芽細胞により皮質骨表面から放射状に造骨したものと考えられ (Fig. 8)、骨の増殖パターンが肺性肥大性骨症とは異なっていた。

本例では、病変が前肢に限局し、その他臓器に異常が認められないことなど、先天性過骨症の特徴的な所見が得られた。また、骨標本から、上腕骨と橈骨・尺骨の直径比が、本例では正常豚と比べて高くなっていった。このことから病変部は、橈骨・尺骨で顕著であることが示唆された。

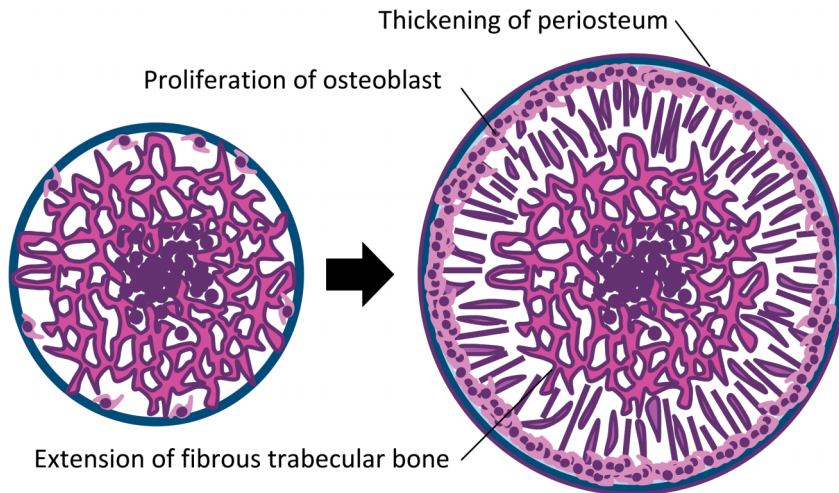


Fig. 8 Schema of the bone lesion.

要約

先天性過骨症は、前肢の硬化・腫脹を特徴とする新生豚の稀な疾患である。本疾患は常染色体の劣性遺伝によるものと考えられているが、原因や発生機序は明らかにされていない。病変部は四肢に限局し、橈骨・尺骨で顕著である。我々は分娩直後に死亡した雌の子豚に前肢の硬化・腫脹を認め、病理学的に先天性過骨症と診断した。組織学的に腫脹していた橈骨・尺骨では線維性骨梁が皮質骨表面から放射状に伸長し、周囲骨格筋は変性・萎縮し、線維化していた。後肢やその他臓器には著変はみられなかった。鑑別診断として、先天性筋症と肺性肥大性骨症が挙げられるが、前者は本例の病変が骨に主座し筋原線維の一次性構造異常がないことから、また後者は造骨形態や胸腔内に腫瘤病変がないことから否定された。

参考文献

- 1) Walther, A.R., Prufer, J. and Carstens, P. Beitrag zur Kenntnis der Verebnungserscheinungen beim Schwein. *Zuchter*, **4**, 178-184 (1932).
- 2) Kaye, M. M. Hyperostosis in Newborn Pigs. *Can. J. Comp. Med. Vet. Sci.*, **26**, 218-221 (1962).
- 3) Roels, S., Simoens, P. and Ducatelle, R. Localised arteriosclerotic changes in congenital hyperostosis in pigs. *Vet. Rec.*, **139**, 446-447 (1966).
- 4) Snook, S. and King, N. W. Familial infantile hyperostosis (Caffey's disease) in Rhesus monkeys. *Vet. Pathol.*, **26**, 274-277 (1989).
- 5) Baker, J. R. Bone disease in a dog similar to infantile cortical hyperostosis. *Vet. Rec.*, **97**, 74-75 (1975).
- 6) 三上任志：豚の先天異常の遺伝。日豚会誌, **26**, 175-187 (1989).
- 7) Thompson, K. Bone and joints. In "Jubb, Kennedy, and Palmer's Pathology of Domestic Animals" Vol. 1, 5th ed, Maxie, G. M., Elsevier, New York, pp. 40-43 (2007).